

RAPPORT DE CAS

Gastroskopie réalisée avec un gastroscopie à usage unique

GASTROSTOMIE PERCUTANÉE ENDOSCOPIQUE (PEG)



Dr méd. Nikos Stergiou

Asklepios Kliniken
Seligenstadt, Allemagne

ANTÉCÉDENTS DU PATIENT

Après une antibiothérapie réussie, un patient de 81 ans de poids normal avec des antécédents de saignements intracérébraux, d'hémiplégie post-AVC et de dysphagie progressive suivis d'une pneumonie récurrente était programmé pour une gastroscopie et une PEG (gastrostomie percutanée contrôlée par endoscopie).

PROCÉDURE

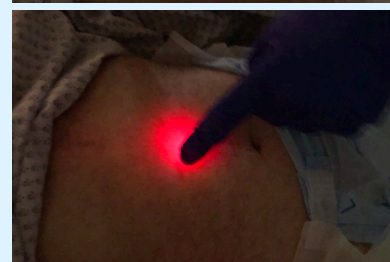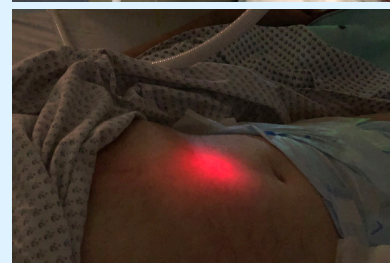
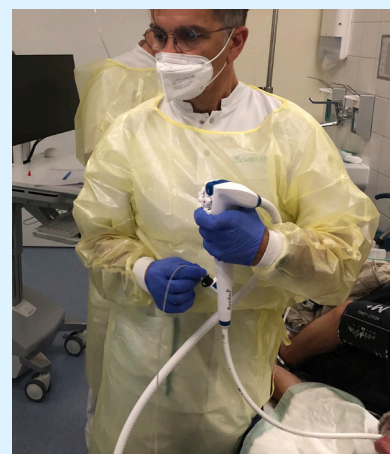Une gastroscopie standard a été réalisée avec le gastroscopie à usage unique Ambu aScope Gastro. En position latérale gauche, le gastroscopie a montré une situation anatomique normale dans le tractus gastro-intestinal supérieur sans contraindications pour la réalisation d'une PEG. Après le repositionnement en décubitus dorsal, une excellente diaphanoscopie loco typico dans la région subxiphoïde est devenue visible, de sorte qu'une PEG simple dans des conditions stériles standard pouvait être réalisée.

RÉSULTAT

Deux jours plus tard, après la mise en place d'une nutrition entérale complète et le desserrage de la plaque de fixation de la PEG, le patient a pu rentrer chez lui pour des soins à domicile.

CONCLUSION

La qualité de la diaphanoscopie avec un gastroscopie à usage unique aScope Gastro semble suffisante pour réaliser une gastrostomie percutanée contrôlée par endoscopie (PEG) simple chez des patients de poids normal.



Images 2+3 : lumière de l'endoscope pendant la diaphanoscopie en préparation de la PEG

Ambu

Ambu A/S
Baltorpbakken 13
2750 Ballerup
Danemark
Tél. : +45 7225 2000
ambu.com